In the name of Allah, the Most Gracious, the Most Merciful

LA FACULTÉ .Net

SEEK KNOWLEDGE

Copyright disclaimer

"La faculté" is a website that collects copyrights-free medical documents for non-lucratif use.
Some articles are subject to the author's copyrights.
Our team does not own copyrights for some content we publish.
"La faculté" team tries to get a permission to publish any content; however , we are not able to contact all the authors.
If you are the author or copyrights owner of any kind of content on our website, please contact us on: facadm16@gmail.com
All users must know that "La faculté" team cannot be responsible anyway of any violation of the authors' copyrights.
Any lucrative use without permission of the copyrights' owner may expose the user to legal follow-up.

INFLAMMATIONS VIRALES,PARASITAIRES ET MYCOSIQUES

H.Ait-Kaci S.Lameche

L'INFLAMMATION LIÉE AUX INFECTIONS VIRALES

Généralités

- Les virus sont des micro-organismes à parasitisme intracellulaire obligatoire
- Ils sont constitués d'un seul acide nucléique, soit ARN, soit ADN, entouré d'une capside protéique
- Dans les maladies virales, la réaction inflammatoire n'est jamais provoquée directement par la présence du virus. Elle n'est déclenchée qu'indirectement par la nécrose cellulaire ou les réactions immunitaires
- L'infection d'une cellule par un virus peut déterminer deux types de lésions : des lésions cellulaires directement induites par le virus et des lésions indirectes provoquées par la réponse immunitaire dirigée contre les cellules infectées

Virus : «parasite» de la cellule hôte

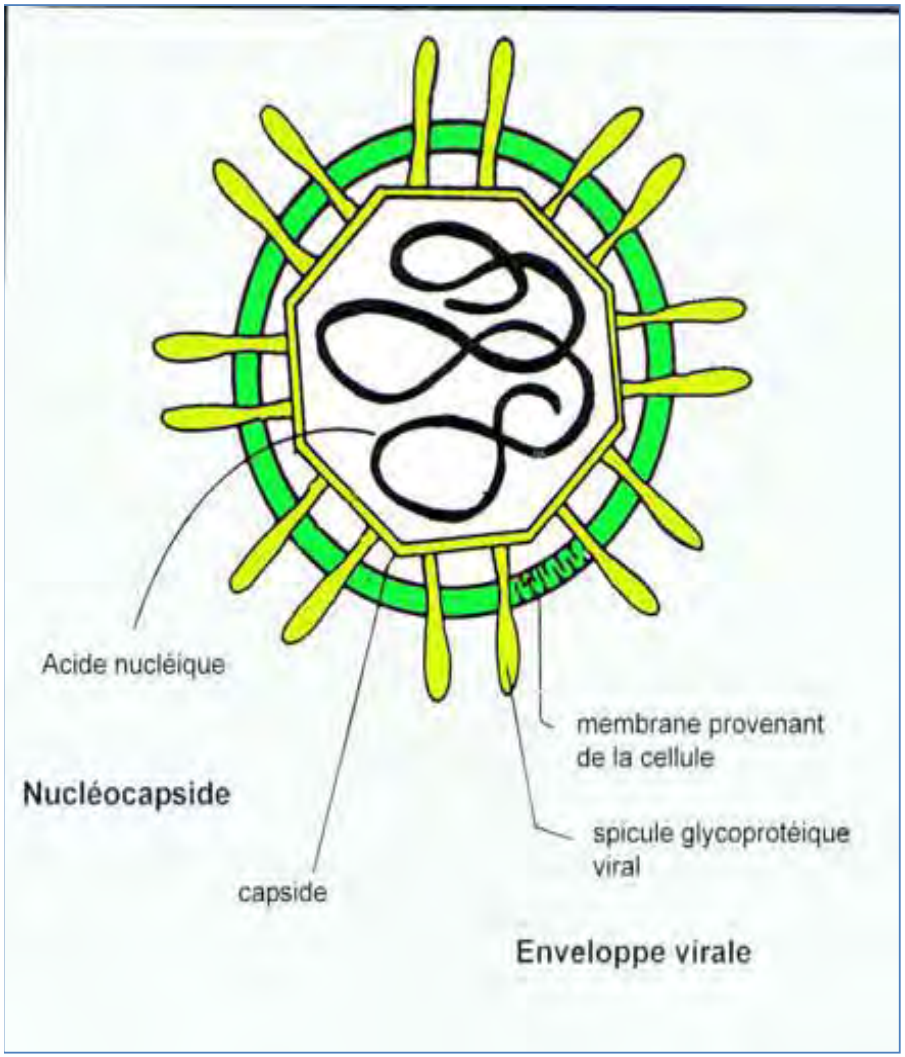

Un seul type d'acides nucléiques
Pas de matériaux propres
Pas de réserve énergétique
Pas d'enzyme
Sa réplication dépend de :
La cellule hôte et de sa «machinerie»
Qu'elle détourne à son profit

L'inflammation virale

Déclenche dans l'organisme des réactions variables qui dépendent :

- du virus
- de la porte d'entrée
- des organes cibles
- de l'état des défenses immunitaires

Voies de contamination :

- Digestive (poliomyélite)
- Respiratoire (grippe)
- Cutané et muqueuse (HVS, HPV)
- Sanguine (VHB, VHC, VIH)
- Maternelle (rubéole)

Rappel sur le cycle viral

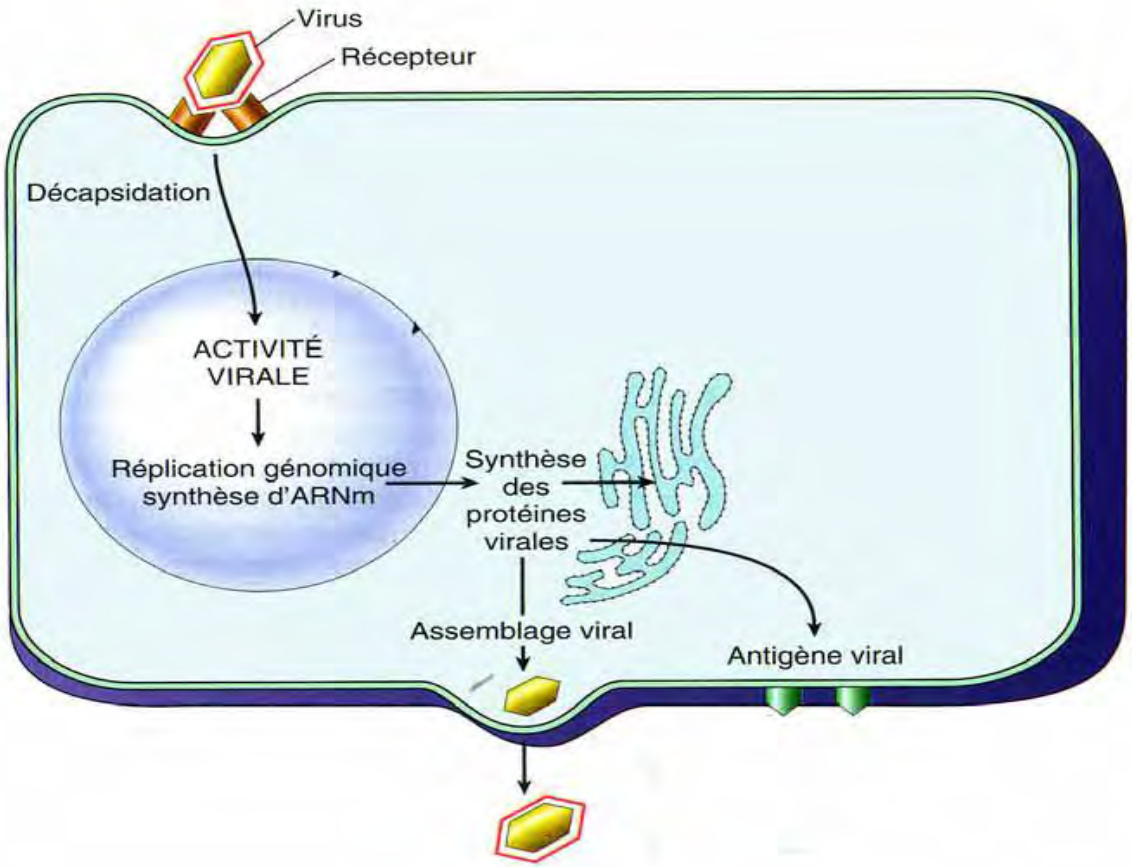

1. Attachement

2. Entrée dans la cellule

3. Libération dans le cytoplasme

4. Réplication

5. Assemblage

6. Sortie :
Lyse ou bourgeonnement

Lésions directes dues au virus (effet cytopathogène)

1. Fusion membranaire avec production de plasmodes
2. Corps d'inclusion
3. Lyse cellulaire

1.Fusion membranaire avec production de plasmodes

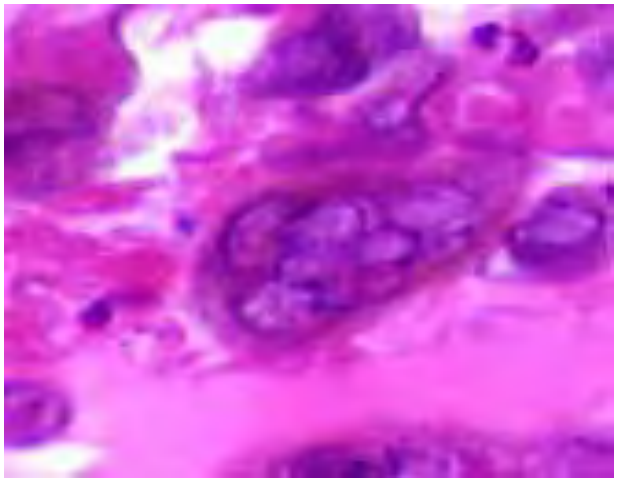

Herpes virus

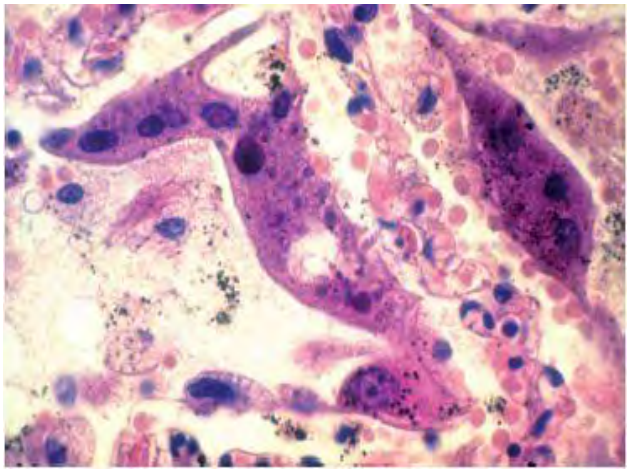

cellules plurinucléées de Warthin-Finkeldey

- Les glycoprotéines de l'enveloppe ont un rôle clé dans la fusion cellulaire qui peut être observée au cours de la rougeole (cellules de Warthin-Finkeldey)
- des affections à paramyxovirus (le virus de Sendai a été utilisé pour les fusions cellulaires pour la production des anticorps monoclonaux)
- de l'herpès (HSV-HHV-1) et du sida (la glycoprotéine gp41 est responsable de la fusion des lymphocytes infectés)
- Ces cellules géantes ont une durée de vie courte mais assurent la propagation directe de cellules à cellules du virus qui échappe ainsi au système de surveillance immunitaire

2.Corps d'inclusion

- Ce sont des structures correspondant à une accumulation de matériel viral,
- pour certaines reflétant une organisation cristalline du virus. Ils sont fréquemment observés au cours des maladies virales s'accompagnant de lyse cellulaire : herpès , rage
- Les inclusions de la maladie des inclusions cytomégaliques sont volumineuses intranucléaires et/ou intracytoplasmiques, dans des cellules de grande taille

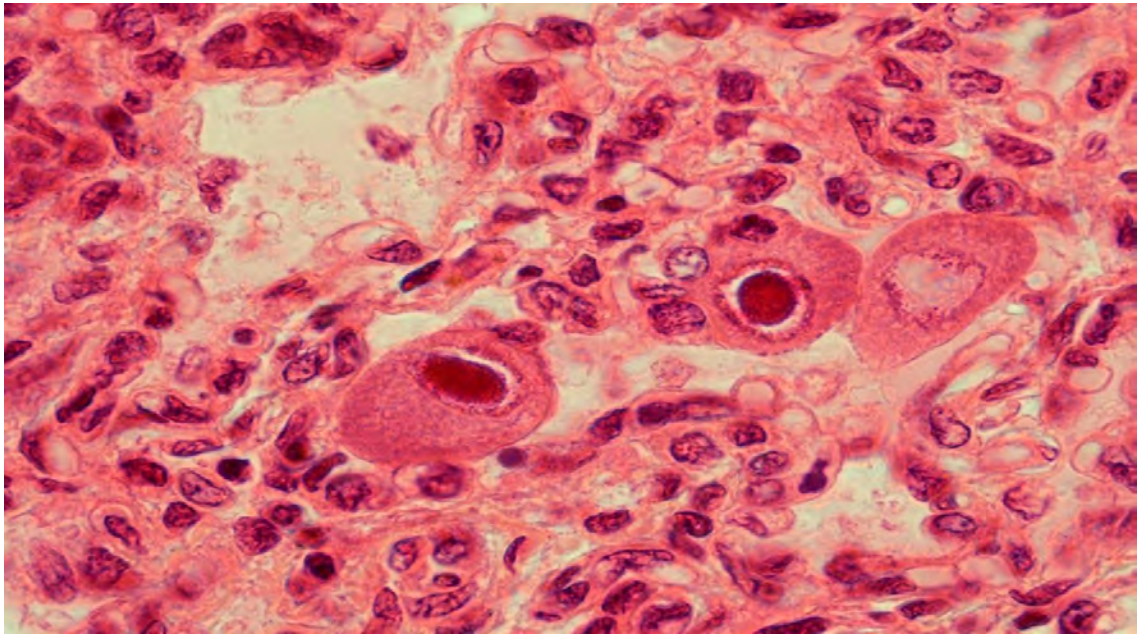

Pneumopathie à cytomégalovirus : inclusions intranucléaires dans les pneumocytes

3.Lyse cellulaire

- Elle n'est le fait que d'un nombre limité de souches virales

- Elle favorise la propagation des virus qui sont ainsi libérés en grande quantité dans le milieu extracellulaire

- La lyse cellulaire relève de mécanismes variés et complexes tel que l'arrêt brutal de la synthèse de macromolécules nécessaires au métabolisme cellulaire

- La souffrance cellulaire peut être moins brutale, se traduisant par une ballonisation cellulaire (modification de la perméabilité membranaire), une rupture des structures d'amarrage, intercellulaire et à la matrice extracellulaire (altération du cytosquelette).

Lésions indirectes dues au virus

➢Elles sont le fait de la réponse immunitaire. Beaucoup de facteurs cytotoxiques libérés par les cellules du système immunitaire **(lymphocytes et macrophages)** ont une action non spécifique qui va s'exercer aussi bien sur les cellules infectées que les cellules saines de leur environnement

➢Si les conséquences peuvent être modestes : simple congestion vasculaire avec œdème et infiltration de cellules mononucléées à caractère transitoire, les lésions sont parfois importantes, notamment au cours des hépatites virales chroniques (**virus hépatite B et C)** avec retentissement fonctionnel et possible évolution fibrosante pouvant aboutir, à terme, à une cirrhose

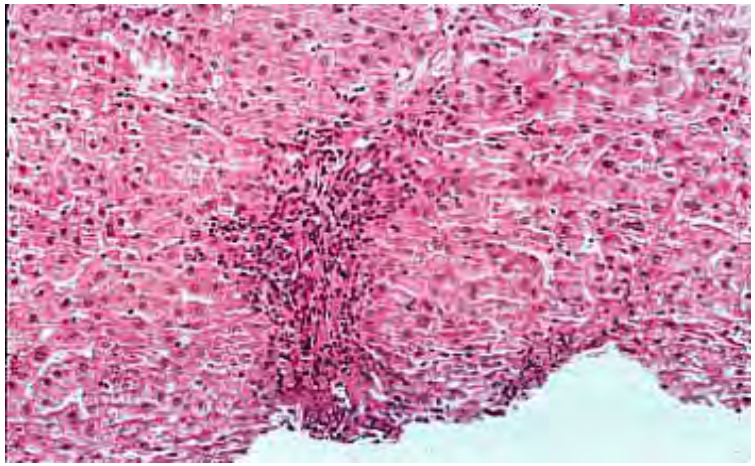

Infiltrat de lymphocytes

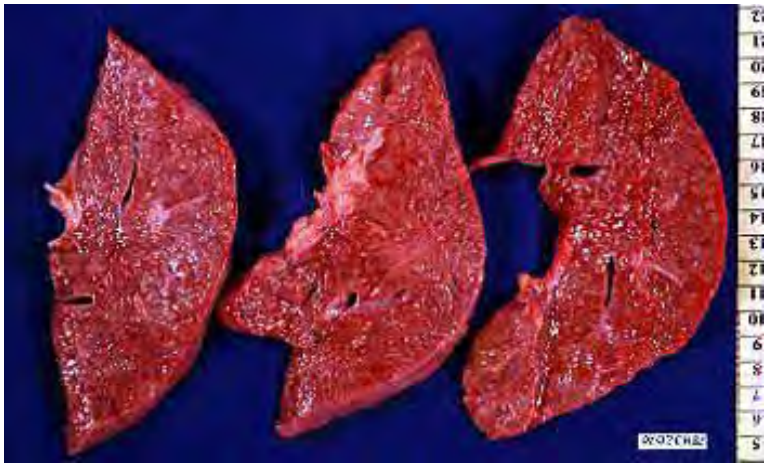

Cirrhose

Effets oncogéniques

- On connaît de nombreux exemples de virus capables d'induire une tumeur dans un modèle expérimental adapté.
- L'implication des virus en cancérologie humaine est par contre moins bien caractérisée.
- On connaît 6 types de virus associés à l'émergence de tumeurs chez les patients infectés (**HHV-4/EBV ; HBV ; HCV ; HHV-8 ; HPVs ; HTLV**).
- L'interaction entre l'infection virale et le cancer, est indirecte et complexe.

Intérêt des examens anatomopathologiques

➢**Faire un diagnostic positif**

–(parfois il s'agit du seul examen permettant le diagnostic: pas de sérologie disponible)

–infection virale

–type de virus (aspect spécifique ou typage)

➢**Préciser l'intensité des lésions inflammatoires**

➢**Évaluer les conséquences**

–évolution virologique

–destruction tissulaire : cirrhose

–virus oncogènes : dysplasie -cancer

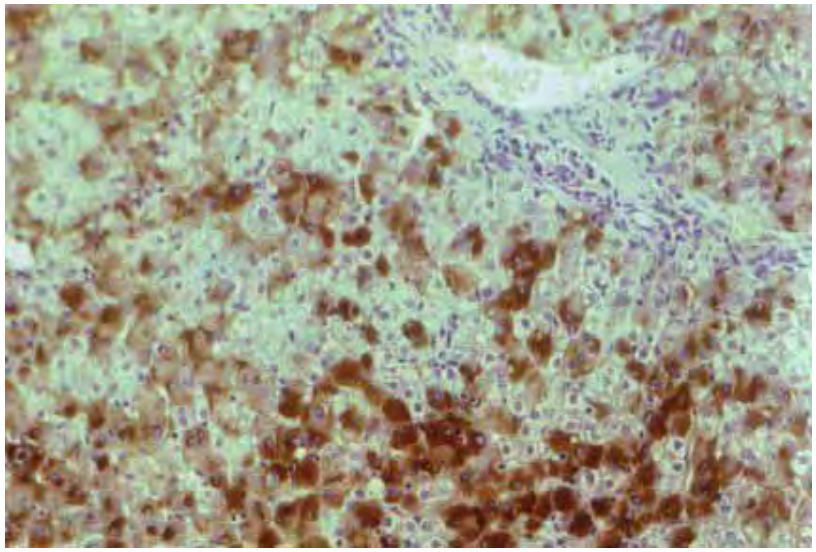

Hépatite chronique à VHB: HBs mis en évidence par IHC

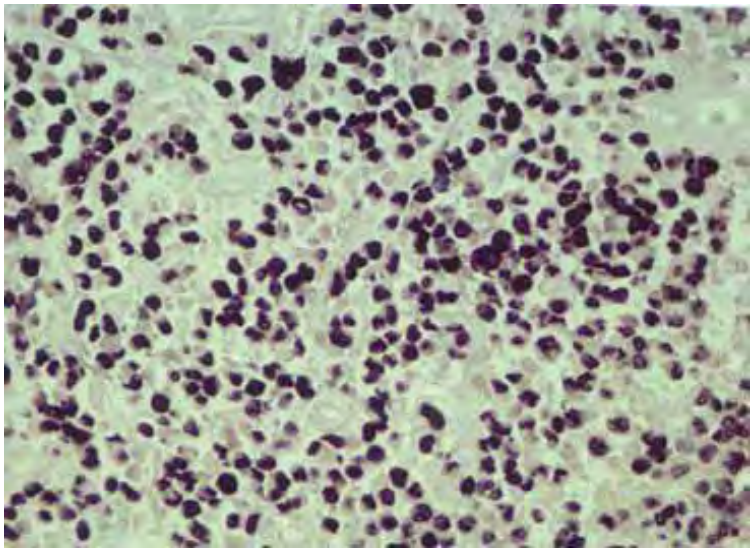

EBV : mise en évidence ARN viral par HIS

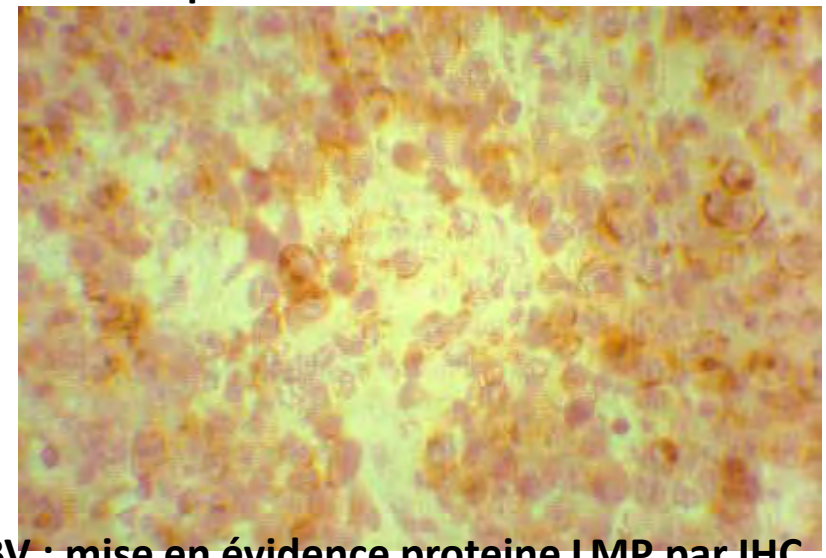

EBV : mise en évidence proteine LMP par IHC (lymphome)

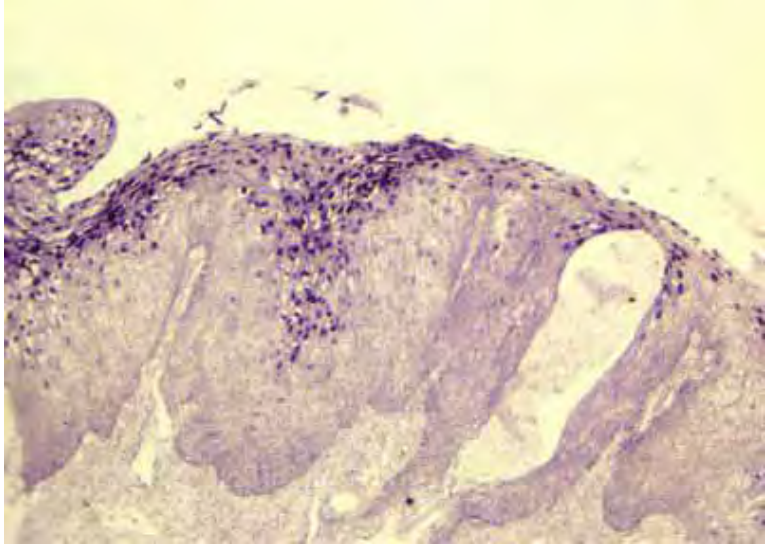

Exocolutérin : HPV (type 16) HIS

Exemples d'inflammations virales

➢Virus épidermotropes

Virus du groupe herpès (herpès, varicelle, zona)

Ils sont responsables de vésicules cutanées et/ou muqueuses. Les vésicules situées dans le corps muqueux de Malpighi sont la résultante de la dégénérescence ballonisante des cellules épithéliales. Ces cellules ont un cytoplasme clair et des noyaux augmentés de volume, contenant des inclusions intranucléaires. Les cellules peuvent également devenir plurinucléées

Herpes simplex virus

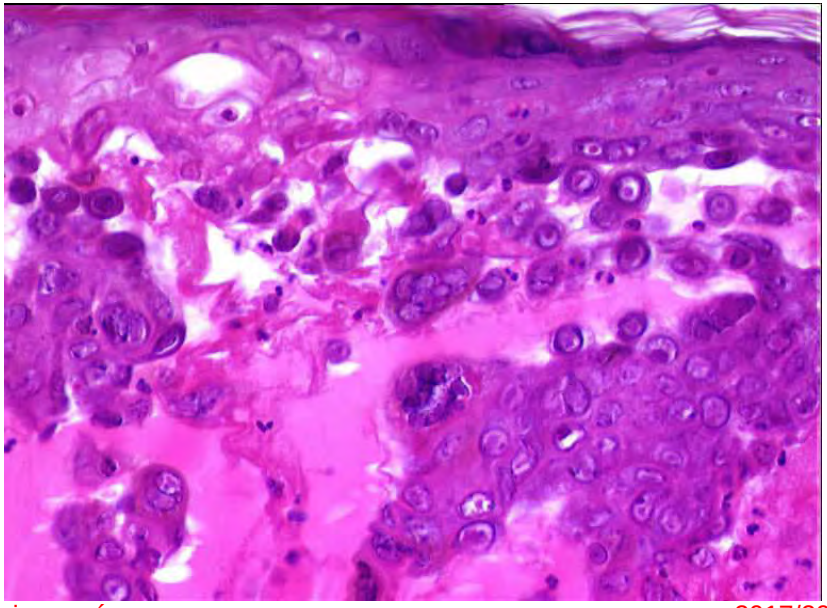

HPV : Human Papilloma Virus

- Infection virale sexuellement transmissible
- virus à ADN : plus de 70 types
- lésion muqueuse gynécologique: condylome
  condylome plan
  condylome acuminé

HPV

- Histologie/ou cytologie

  prolifération épithéliale
  koilocytes
  dyskératose
  dysplasie

- HPV oncogènes:types 16 et 18

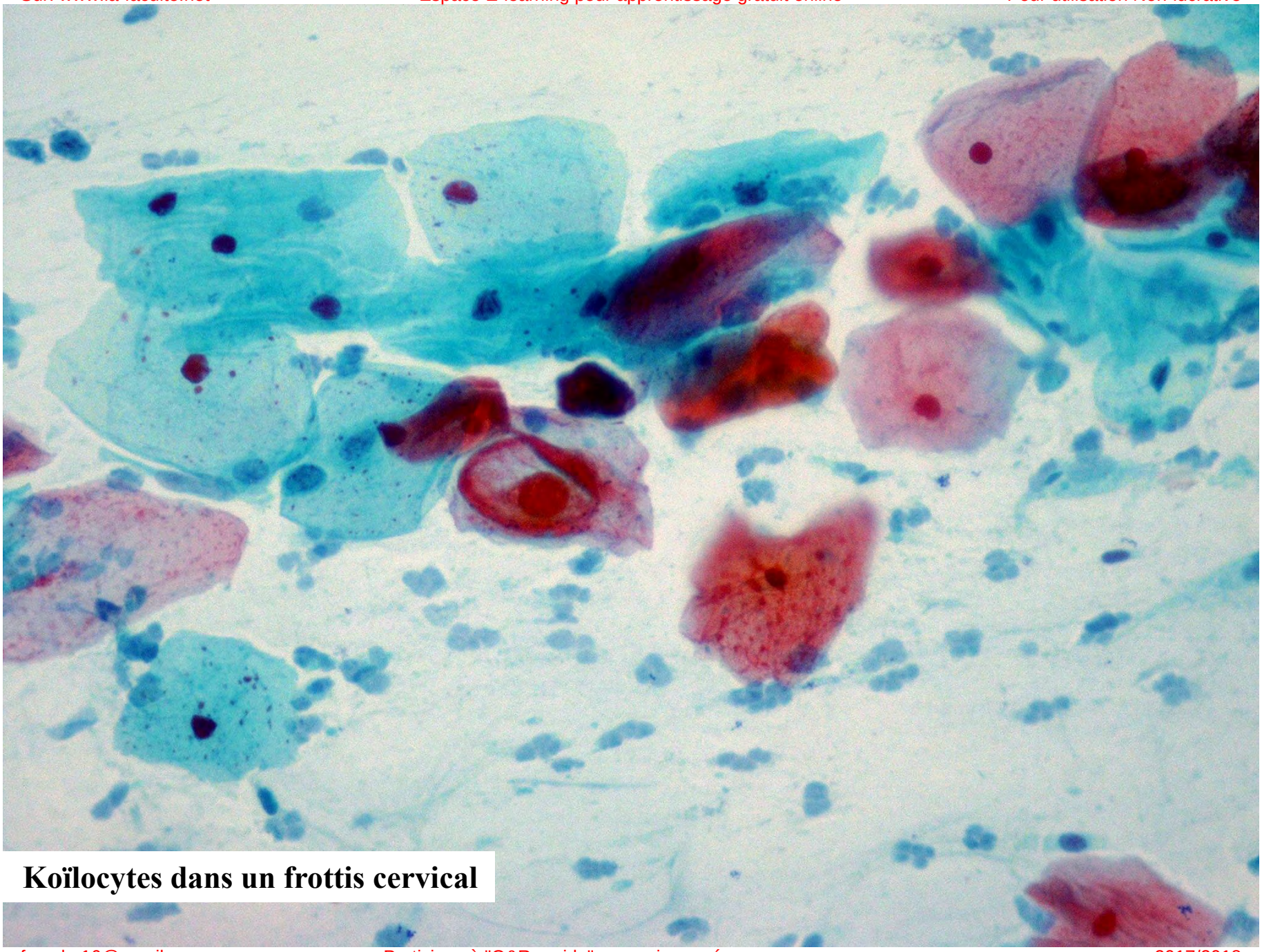

Koïlocytes dans un frottis cervical

Virus mucotropes

Les virus de la grippe (influenza), de la rougeole et l'adénovirus infectent essentiellement les muqueuses respiratoires.
Le virus de la rougeole détermine l'apparition de volumineuses cellules plurinucléées

Virus adénotropes : virus de la rubéole et virus d'Epstein-Barr

Le virus d'Epstein-Barr (EBV), responsable de la mononucléose infectieuse, est associé à certaines proliférations tumorales : lymphome B, lymphome Hodgkinien et carcinomes du nasopharynx

Rétrovirus

- *Human T-cell leukemia virus* (HTLV1) qui est un oncovirus impliqué dans les leucémies et lymphomes T et dans des myélopathies et neuropathies périphériques

- VIH qui est un lentivirus responsable du syndrome d'immunodéficience acquise

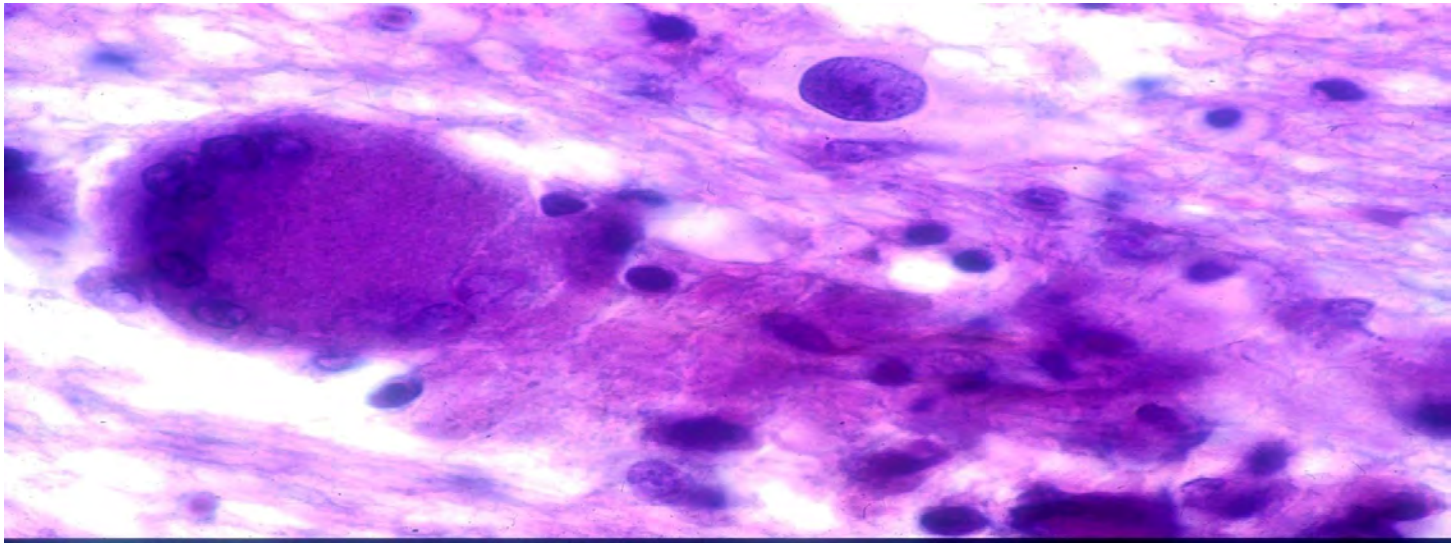

Cellules géantes dans une lésion encéphalique induite par le virus de l'immunodéficience humaine

INFLAMMATIONS PARASITAIRES

GENERALITES

- Une infection parasitaire peut être diagnostiquée en anatomie pathologique, mais le diagnostic précis nécessite le plus souvent une confrontation avec les résultats obtenus dans le laboratoire de parasitologie (examen direct, sérologie, etc.).
- Certaines de ces infections parasitaires sont le plus souvent observées en zone tropicale .
- Toutefois, l'augmentation constante des voyages rend la possibilité de plus en plus fréquente de diagnostiquer de telles parasitoses .

Moyens diagnostiques

- la grande majorité des parasites sont visibles sur l'hématoxyline-éosine-safran.
- Sur l'HES, les parasites, les larves et les œufs ont une taille souvent caractéristique qui oriente vers leur identification intratissulaire.
- *Colorations histochimiques* : certaines colorations histochimiques permettent soit de confirmer certaines parasitoses, soit de mettre en évidence certains parasites non ou mal visibles sur l'HES :
  - la coloration de Giemsa (cryptosporidies, plasmodium, Leishmanies) ;
  - la coloration de Warthin-Starry ;
  - la coloration de Gram modifié de type Brown-Brenn (microsporidies) ;
  - la coloration par le PAS (Isospora, Toxoplasma).

- *Étude immunohistochimique* : il existe des anticorps spécifiques : anticorps anti-*Toxoplasma gondii*, anti-*Leishmania*, etc.
- *Examen ultrastructural* : utile uniquement pour les petits parasites comme les microsporidies

Réaction inflammatoire au contact du parasite

- *réaction inflammatoire à polynucléaires éosinophiles* : les helminthiases déclenchent souvent une réaction inflammatoire riche en polynucléaires éosinophiles
- *réaction inflammatoire à polynucléaires neutrophiles* : les protozoaires peuvent déclencher une réaction à polynucléaires neutrophiles, nécrotique
- *absence de réaction inflammatoire* : à l'inverse il se produit peu ou pas de réaction inflammatoire au contact des kystes toxoplasmiques qui sont bien tolérés et que l'on peut observer isolés au niveau du parenchyme cérébral, musculaire ou cardiaque
- *fibrose extensive* : certains parasites peuvent entraîner une réaction inflammatoire chronique, par exemple la fibrose extensive et les calcifications notées lors de la *bilharziose*

Le kyste hydatique

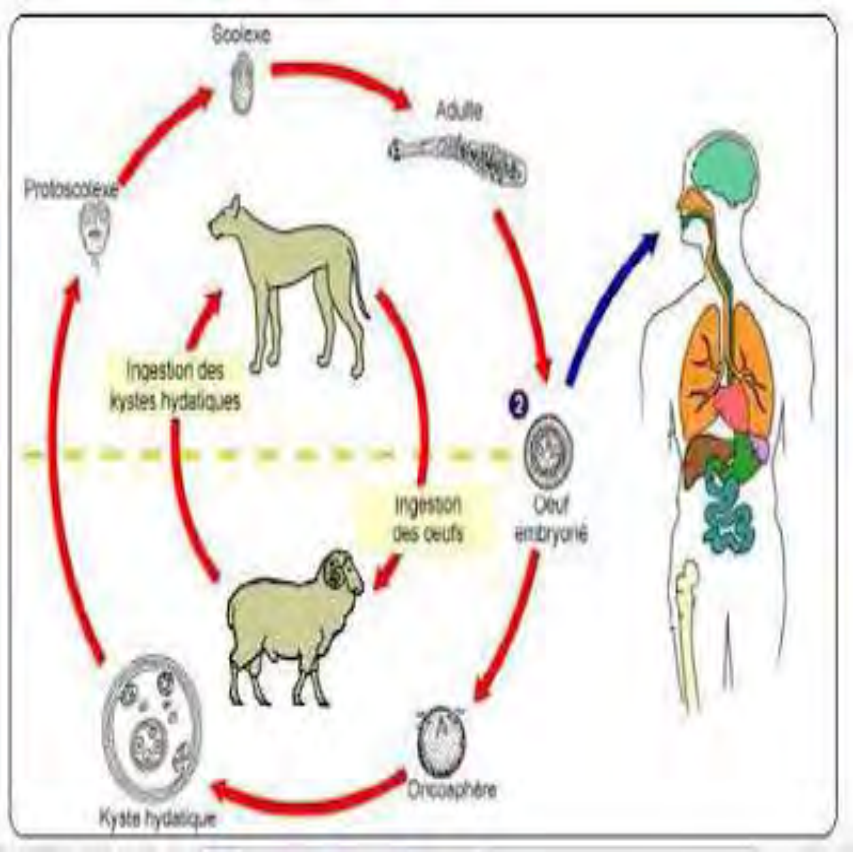

- échinococcose **hydatique**
- ou hydatidose, est une maladie parasitaire due aux œufs d'un ténia, l'Echinococcus granulosus.
- Il se transmet par l'ingestion d'aliments contaminés par les déjections d'un chien porteur, lui-même infecté après avoir mangé des viscères d'un herbivore infecté.

ECHINOCOCOSE: KYSTE HYDATIQUE

- les kystes hydatiques sont solitaires dans 2/3 des cas avec une taille qui varie en moyenne de 1 à 7 cm avec de nombreuses vésicules filles et un liquide eau de roche, la paroi est fibreuse, blanc nacré à surface interne luisante, parfois la paroi est calcifiée.

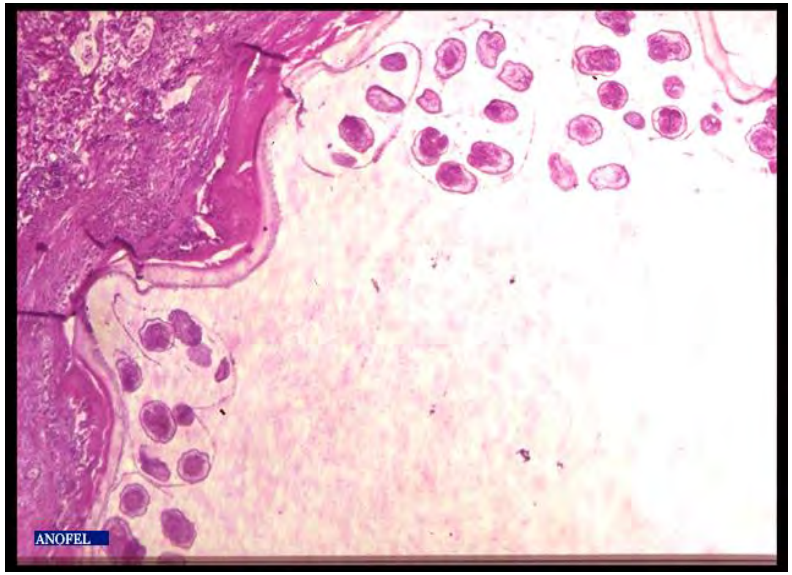

- **kyste Hydatique:**

- Se developpe à partir de l'embryon exacanthe
- De l'extérieur vers l'intérieur

1) l'adventice
2) Membrane anhiste
3) Membrane proligère ou germinative

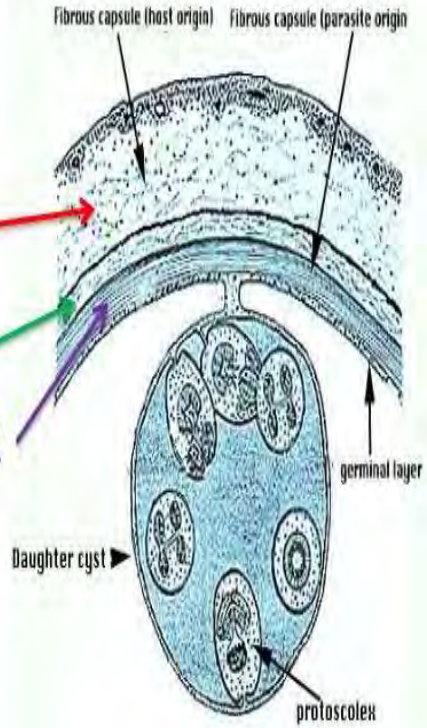

Hydatid cyst

LA LEISHMANIOSE

se présente sous 3 formes principales:

- viscérale (la plus sévère, souvent appelée kala-azar),
- cutanée (la plus fréquente)
- cutanéo-muqueuse.
- La leishmaniose est due à un protozoaire du genre *Leishmania*, transmis par la piqûre d'un phlébotome infecté.
- cette maladie touche les populations les plus pauvres du monde.

LA LEISHMANIOSE

- **Histologie** :
- **forme aiguë** : infiltrat mixte dense (lymphocytes, plasmocytes, histiocytes + qqs PNN), œdème du derme >, parfois ulcération.
- **Forme chronique** : inflammation granulomateuse dermique, lymphocytes ++ ; histiocytes avec petits organismes ovales .

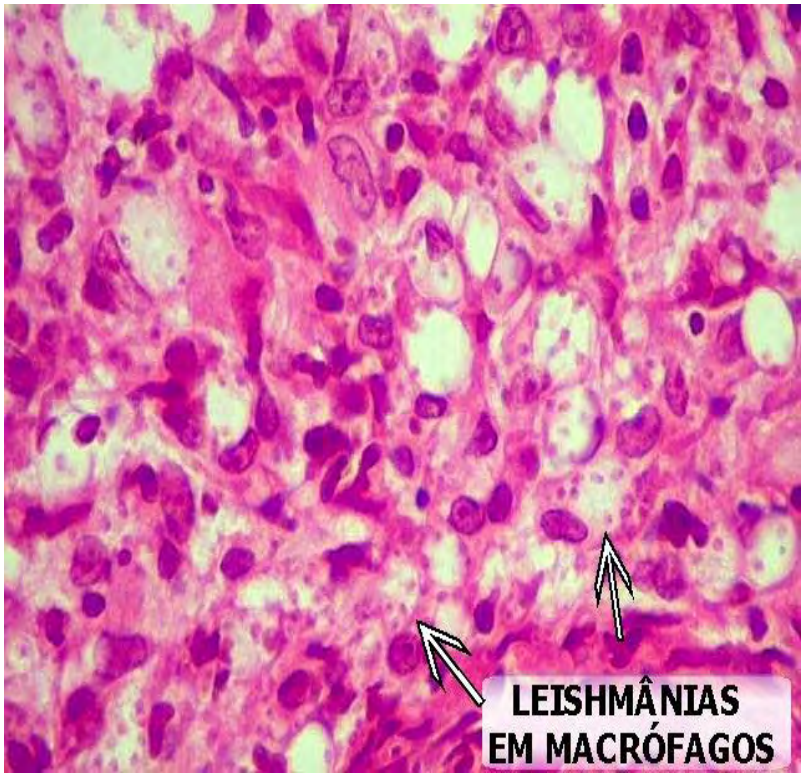

TOXOPLASMOSE

- pathologie parasitaire le plus souvent asymptomatique ou alors avec une symptomatologie de type mononucléosique.
- Cette pathologie est très fréquente et touche 50% des adultes avec possibilité d'adénopathies isolées (souvent volumineuse) ou multiples (surtout N postérieurs cervicaux de femmes jeunes),
- le risque est important pour le fœtus ainsi que pour les sujets porteurs d'un sida avec un risque élevé d'encéphalite

HISTOLOGIE :

- hyperplasie folliculaire marquée avec de grands centres germinatifs présentant des contours irréguliers avec de nombreux macrophages à corps tingibles.
- Multiples amas de petite taille de moins de 20 cellules, d'histiocytes épithélioïdes situés dans la région paracorticale ainsi qu'au contact et dans les centres germinatifs (ce qui serait spécifique

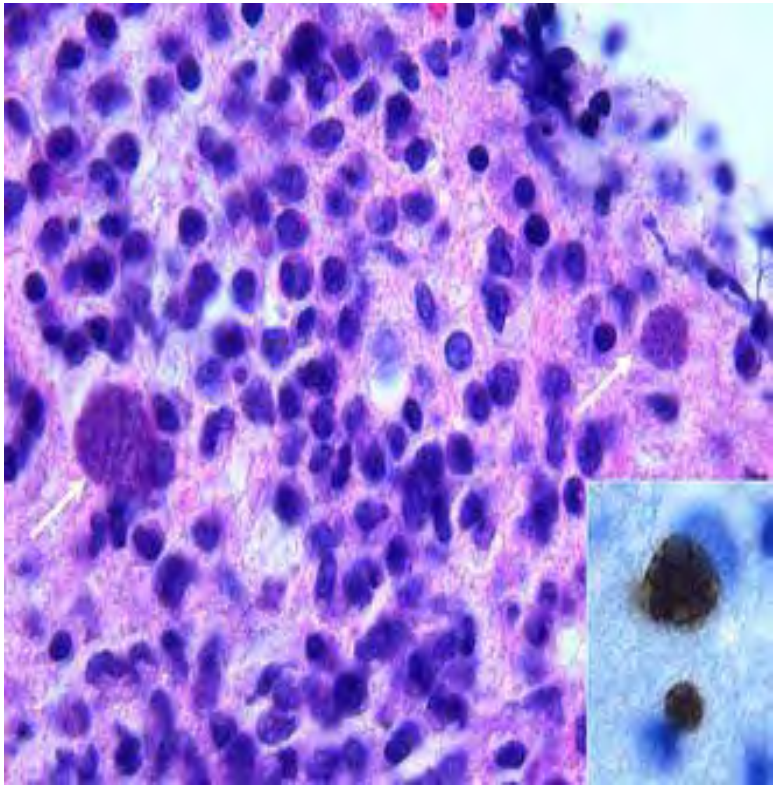

AMIBIASE

- Microorganismes unicellulaires (protozoaires), les amibes font partie de la classe des rhizopodes.
- Trois genres parasitent le tube digestif humain : *Entamoeba*, *Endolimax* et *Pseudolim ax*. Seule *Entamoeba histolytica* est pathogène chez l'homme et provoque une amibiase

MACROSCOPIE

- L'aspect classique et celui d'ulcérations multiples séparées par une muqueuse normale, cela peut s'observer n'importe où, il existe cependant une prédilection pour le cæcum et le côlon ascendant, dans de nombreux cas, la totalité du côlon est atteinte avec extension possible à l'iléon terminal, possibilité de perforation

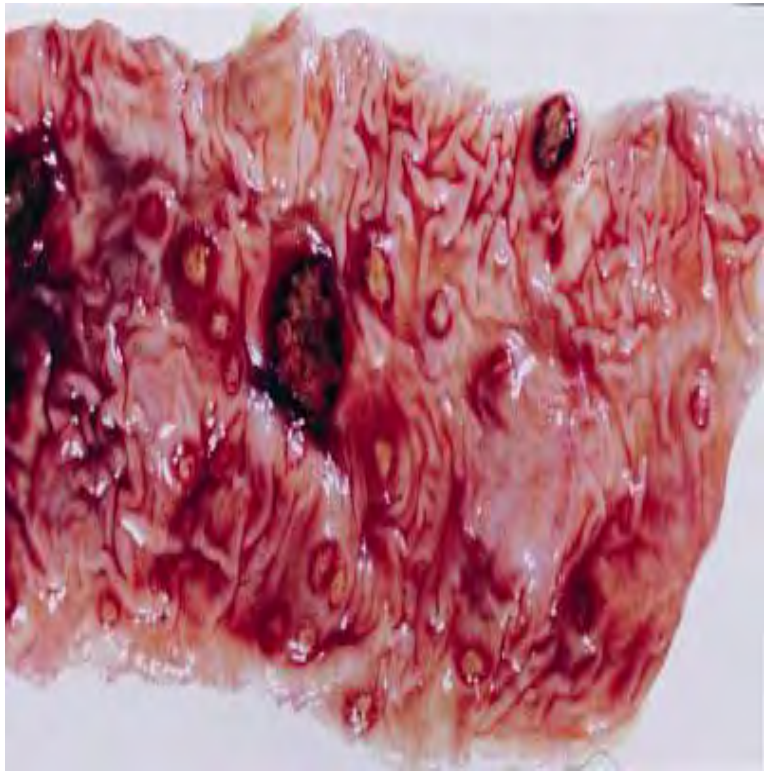

HISTOLOGIE

- peu spécifique avec relative pauvreté des cellules inflammatoires sous l'ulcère, il faut rechercher des trophozoïtes d'Entamoeba Histolytica qui peuvent souvent être confondus avec des macrophages, de façon typique,
- les parasites sont entourés par un espace clair artéfactuel, ils sont ronds ou ovoïdes de 6 à 40 µ de diamètre et contiennent un cytoplasme abondant, d'aspect vacuolé et de petits noyaux arrondis, possibilité d'érythrocytose

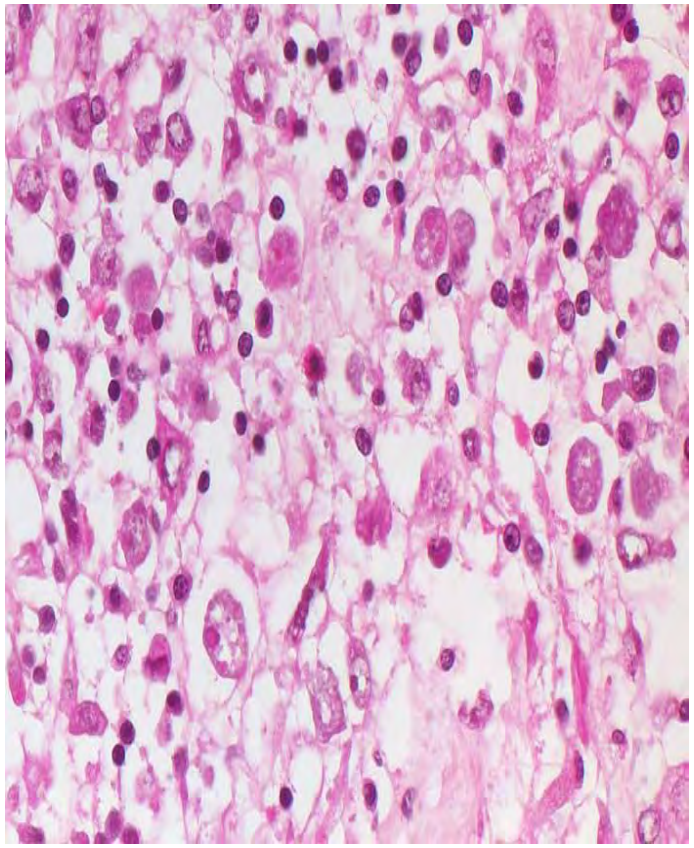

LA BILHARZIOSE

- affection parasitaire due à de petits vers du genre Schistosoma qui, infestant le système veineux, déclenchent chez l'homme des troubles urinaires, intestinaux, hépatiques et splénique.

LA BILHARZIOSE

- La bilharziose se contracte par l'immersion totale, ou partielle, du corps dans une eau contenant des cercaires de schistosomes, divers facteurs sont susceptibles de favoriser l'infestation.
- L'âge : les enfants par leurs jeux et leurs baignades dans les ruisseaux et les rivières.
- Le sexe : les femmes souvent de « corvée » d'eau (lavage du linge, besoin alimentaire,…).
- La profession : les cultivateurs, les pêcheurs en eau douce, les riziculteurs, les ouvriers d'entretien des canaux d'irrigations.

LA BILHARZIOSE

- L'examen anatomo-pathologique d'une biopsie rectale, vésicale, hépatique ou d'un autre organe peut retrouver des œufs plus ou moins calcifiés avec une réaction granulomateuse et de nombreux éosinophiles.

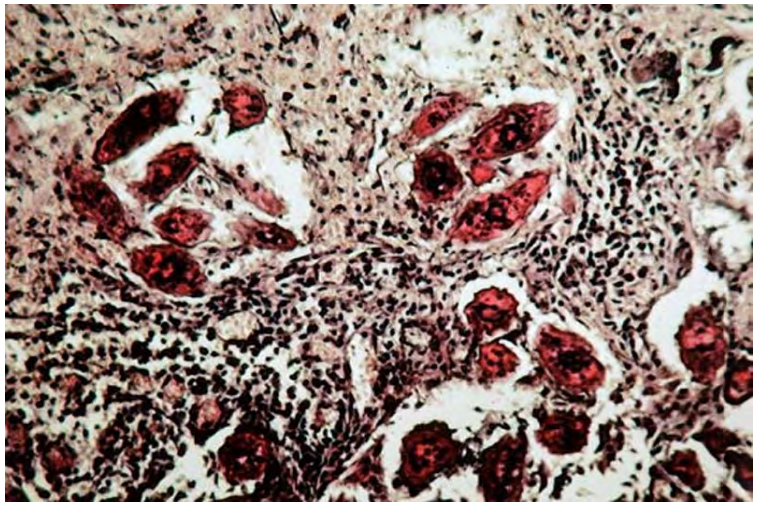

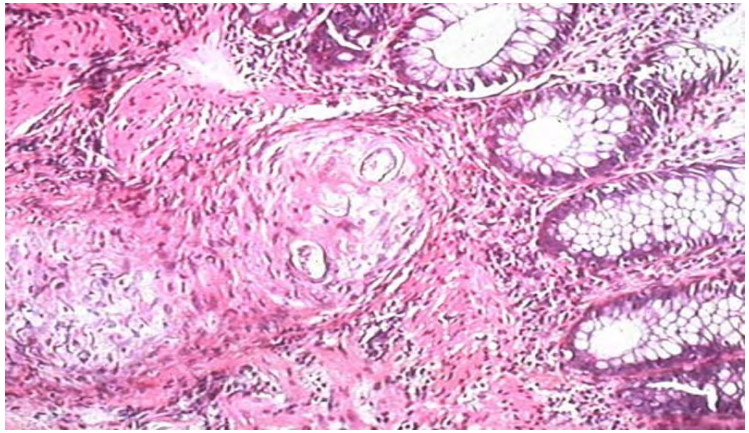

INFLAMMATION D'ORIGINE MYCOSIQUE

GENERALITES

- Avec l'ère du SIDA ou des traitements immunosuppresseurs (post-transplantation d'organe, chimiothérapie), les infections mycosiques sont devenues très fréquentes.

- Certaines de ces infections auparavant très rares et surtout observées en zone tropicale, sont devenues beaucoup plus courantes (cryptococcose, pneumocystose, histoplasmose, etc.).

GENERALITES

- Certains diagnostics sont particulièrement urgents car ces mycoses peuvent mettre en jeu le pronostic vital et imposent une thérapeutique immédiate, par exemple les aspergilloses invasives chez les patients hospitalisés en réanimation et les mucormycoses développées les patients diabétiques.

  Le diagnostic histopathologique des mycoses doit toujours être corrélé au diagnostic mycologique (examen direct, culture, sérologie).

MOYENS DIAGNOSTICS

- Les prélèvements adressés au laboratoire d'anatomie pathologique à partir desquels peut se faire un diagnostic de mycose sont très variés :
- biopsies, pièces opératoires, prélèvements autopsiques, appositions cytologiques, frottis, cytologie à partir d'une cytoponction.

MOYENS DIAGNOSTIQUES

- Certains champignons sont bien visibles sur l'HES, mais les colorations histochimiques (en particulier la méthode argentique de Gomori-Grocott et le PAS) sont particulièrement utiles pour souligner ou bien mettre en évidence les champignons microscopiques, notamment lorsqu'ils se développent au sein de foyers nécrotiques.
- D'autres colorations histochimiques permettent plus spécifiquement d'identifier certains champignons : les colorations par le bleu Alcian et par le mucicarmin permettent de bien visualiser la capsule des cryptococcoques

ASPERGILLOSE

est due à Aspergillus (champignons filamenteux saprophytes cosmopolites du sol, opportunistes, produisant des spores, disséminées par voie aérienne et donc inhalées), les plus fréquentes étant fumigatus (ubiquitaire)

- Elle se présente sous forme de:
- Pneumonie aspergillaire
- Aspegillome :situé dans une cavité préexistante (tuberculose, bronchectasie, abcès, bulle d'emphysème, cavité séquellaire

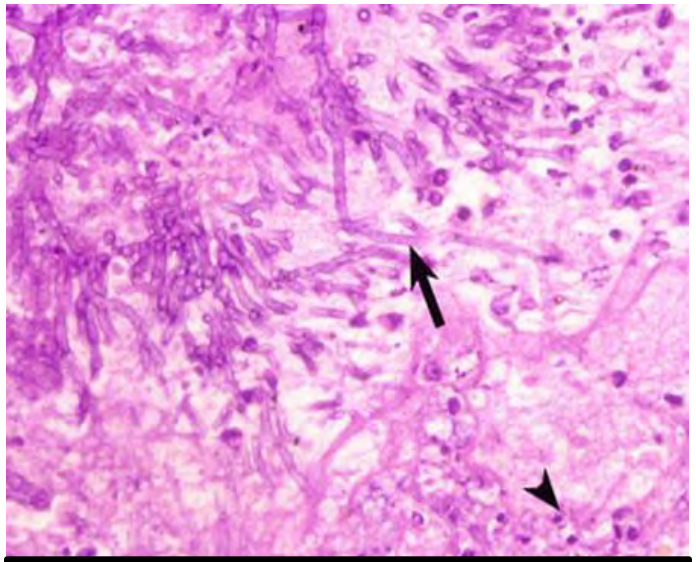

filaments mycéliens polynucléaires altérés

Aspergillome développé au sein d'une caverne tuberculeuse

LES CANDIDOSES

- Les Candida sont des levures, micro-organismes endogènes ou exogènes, dont le pouvoir pathogène ne s'exprime qu'en présence de facteurs favorisants locaux ou généraux.
- Les candidoses peuvent donc être des infections opportunistes dont les causes sont très variées.
- Le spectre clinique s'étend des formes localisées (cutanées et/ou muqueuses), d'une grande fréquence en médecine générale, aux atteintes invasives rencontrées chez les patients hospitalisés cumulant de nombreux facteurs de risque et dont le pronostic est souvent réservé

Examen anatomopathologique
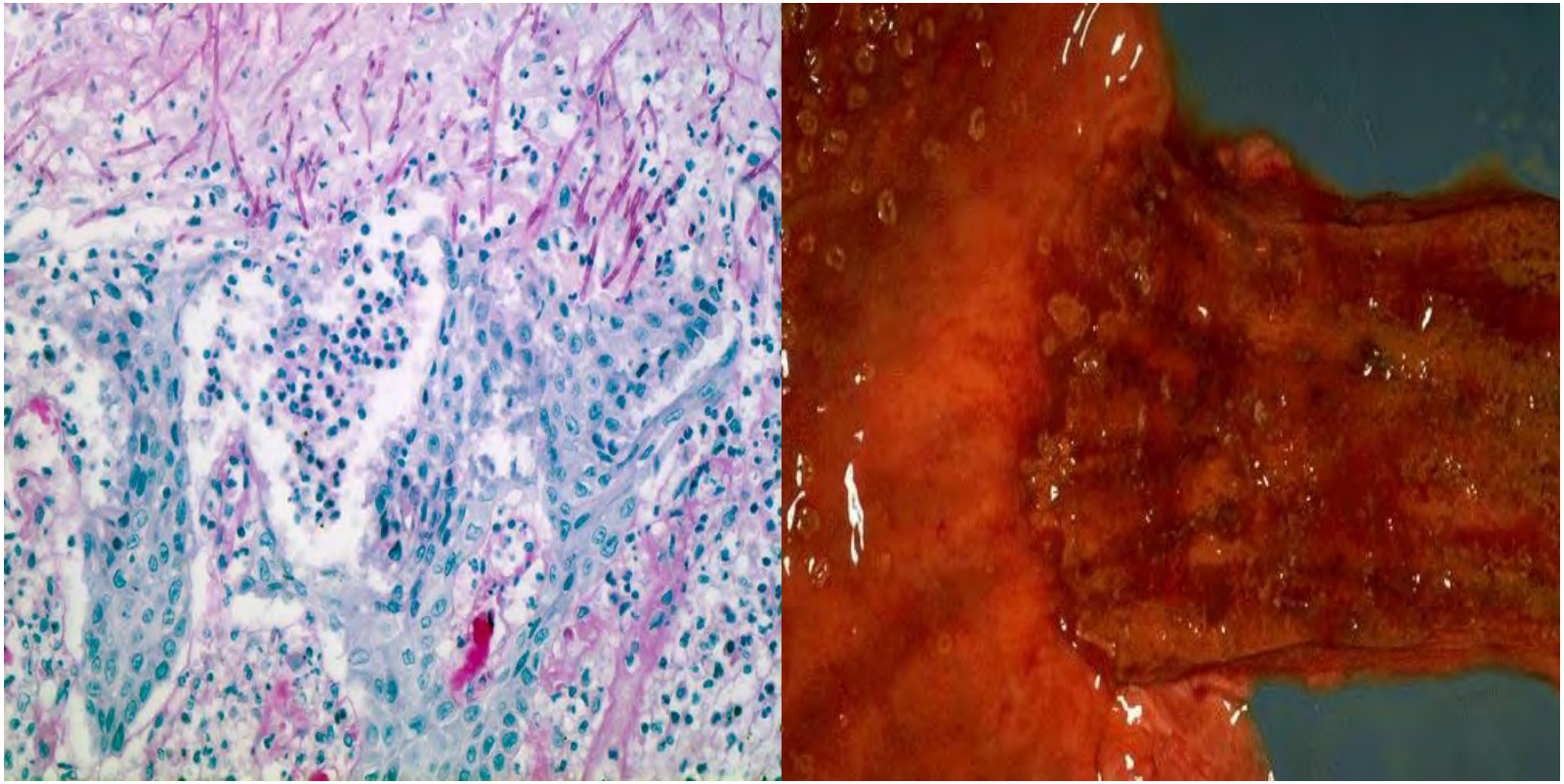
- Toutes les lésions accessibles à la ponction ou à la biopsie avec culture et examen anatomopathologique seront prélevées.
- Les colorations pour rechercher les champignons sont le PAS l'imprégnation argentique (Gomori-Grocott).